Rev. Esp. Antrop. Fís. (2026)
Vol. 54: 13-24

Lesiones endocraneales, porosidad ósea y formación de hueso nuevo subperióstico en individuos no-adultos de una colección osteológica contemporánea

Selene Rodríguez-Caraballo[1] y Rocío García-Mancuso[2, 3]

[1] Universidad de La Laguna (Tenerife, islas Canarias, España)
[2] Consejo Nacional de Investigaciones Científicas y Técnicas (CONICET) (La Plata, Buenos Aires, Argentina)
[3] Laboratorio de Investigaciones en Ciencias Forenses (LICIF), Facultad de Ciencias Médicas, Universidad Nacional de La Plata (La Plata, Buenos Aires, Argentina)

Corresponding Author: srodrica@ull.edu.es

RESUMEN

El presente estudio analiza una colección osteológica contemporánea de individuos no-adultos con el objetivo de evaluar la posible relación entre lesiones endocraneales y otras alteraciones óseas potencialmente asociadas a procesos fisiopatológicos y contextos traumáticos. A partir de un total de 210 individuos no-adultos pertenecientes a la Colección Osteológica Prof. Dr. Rómulo Lambre, conservada en el Laboratorio de Investigaciones en Ciencias Forenses (LICIF) de la Universidad Nacional de La Plata (Argentina), se seleccionaron 10 individuos con edades comprendidas entre los 3 y los 12 meses que presentaban lesiones endocraneales. El análisis incluyó la evaluación macroscópica de lesiones endocraneales, porosidad ósea y depósitos de hueso nuevo subperióstico en cráneo y esqueleto postcraneal, así como la identificación de cribra orbitalia, cribra femoral y posibles evidencias de traumatismo en costillas y huesos largos. Los resultados obtenidos indican que las alteraciones observadas presentan una expresión anatómica variable y compatible con procesos patológicos sistémicos, metabólicos o infecciosos, más que con patrones traumáticos específicos. En este sentido, las lesiones endocraneales y poróticas deben interpretarse desde perspectivas multifactoriales y contextualizadas, lo que pone de relieve la necesidad de enfoques integrales en el estudio osteológico de individuos no-adultos en contextos forenses.

Palabras clave:

Lesiones endocraneales
Porosidad ósea
Cribra orbitalia
Individuos no-adultos
Estrés fisiológico
Colecciones osteológicas contemporáneas

Recibido: 13-02-2026
Aceptado: 30-06-2026

ABSTRACT

This study analyses a contemporary osteological collection of non-adult individuals in order to evaluate the possible relationship between endocranial lesions and other skeletal alterations potentially associated with physiopathological processes and traumatic contexts. From a total of 210 non-adult individuals belonging to the Prof. Dr. Rómulo Lambre Osteological Collection, housed at the Laboratory of Research in Forensic Sciences (LICIF) at the National University of La Plata (Argentina), 10 individuals aged between 3 and 12 months presenting endocranial lesions were selected. The analysis included the macroscopic assessment of endocranial lesions, bone porosity, and subperiosteal new bone formation in both the cranium and postcranial skeleton, as well as the identification of cribra orbitalia, cribra femoralis, and possible evidence of trauma in ribs and long bones. The results indicate that the observed alterations display variable anatomical expressions compatible with systemic, metabolic, or infectious pathological processes rather than with specific traumatic patterns. In this regard, endocranial and porous lesions should be interpreted through multifactorial and contextualised approaches, highlighting the need for integrative perspectives in the osteological study of non-adult individuals in forensic contexts.

Keywords:

Endocranial lesions
Bone porosity
Cribra orbitalia
Non-adult individuals
Physiological stress
Contemporary osteological collections

ISSN: 2253-9921
© 2026 Sociedad Española de Antropología Física

Introducción

La antropología biológica ha experimentado un notable desarrollo en el estudio de individuos no-adultos durante las últimas décadas, impulsado por la necesidad de mejorar la identificación, el diagnóstico diferencial y la interpretación de las alteraciones óseas observadas en individuos no-adultos. El estudio del esqueleto infantil plantea retos específicos derivados de los procesos de crecimiento y desarrollo, la elevada plasticidad del tejido óseo y la superposición morfológica entre cambios asociados a la ontogenia normal, procesos patológicos y posibles manifestaciones de trauma (Glencross y Stuart-Macadam, 2000; Lewis, 2004; White, Black y Folkens, 2011). Estas dificultades han convertido el estudio osteológico de individuos infantiles en uno de los principales ámbitos de desarrollo metodológico dentro de la antropología biológica contemporánea.

Este contexto ha favorecido nuevas aproximaciones al estudio de la infancia, ampliando las interpretaciones más allá de enfoques tradicionalmente adultocéntricos y reconociendo a niños y niñas como agentes sociales con un papel biológico y social propio (Corsaro, 2017; Lillehammer, 2018). En particular, en el ámbito de la antropología biológica y arqueológica, este cambio ha permitido integrar el estudio de los individuos infantiles en debates más amplios sobre salud, estrés fisiológico y condiciones de vida en poblaciones pasadas y contemporáneas (Lewis, 2007; Rivera y Mirazón Lahr, 2017). Asimismo, perspectivas recientes han destacado la importancia de incorporar aproximaciones bioculturales y de curso de vida en la interpretación de los indicadores osteológicas de salud infantil, considerando la interacción entre factores biológicos, ambientales y socioculturales (Gilchrist, 2000; Gomes y Santos, 2026).

Entre las alteraciones más estudiadas en individuos no-adultos destacan las lesiones endocraneales, la cribra orbitalia, la hiperostosis porótica y la formación de hueso nuevo subperióstico. Tradicionalmente, estas manifestaciones fueron interpretadas principalmente como indicadores de anemia por deficiencia de hierro; sin embargo, en las últimas décadas esta hipótesis ha sido objeto de una profunda revisión crítica (Walker et al., 2009; Brickley, 2018). Diversos estudios han señalado el carácter multifactorial de estas alteraciones, proponiendo que procesos infecciosos, enfermedades metabólicas, deficiencias nutricionales, trastornos hematológicos y otras formas de estrés fisiológico pueden contribuir conjuntamente a su desarrollo (Rivera y Mirazón Lahr, 2017; Brickley, 2018; Rinaldo et al., 2019; Mangas-Carrasco y López-Costas, 2021; Gomes y Santos, 2026). En este sentido, investigaciones recientes han cuestionado tanto la interpretación automática de estas lesiones como marcadores de anemia, y su utilización genérica como indicadores inespecíficos de estrés, ha sido cuestionada, señalando la necesidad de contextualizar su etiología dentro de marcos biológicos, ambientales y socioculturales más amplios (Gomes y Santos, 2026).

Algunos estudios realizados en muestras contemporáneas documentadas han señalado que estas manifestaciones pueden reflejar procesos prolongados de enfermedad y variabilidad en la capacidad fisiológica de respuesta individual, más que asociaciones etiológicas directas con patologías específicas (Cole y Waldron, 2019; O'Donnell et al., 2023; Corron et al., 2025). En consecuencia, la distribución anatómica y el contexto biológico de cada individuo resultan fundamentales para su interpretación diagnóstica. No obstante, el análisis diferencial de estas alteraciones continúa enfrentándose a importantes limitaciones metodológicas. La escasa representación de restos infantiles en contextos arqueológicos, condicionada por factores tafonómicos y por la fragilidad del tejido óseo durante las primeras etapas del desarrollo, dificulta la validación empírica de los criterios diagnósticos empleados (Guy Masset y Baud, 1997; Molero Rodrigo, 2013). Estas limitaciones se ven agravadas por la escasez de colecciones bien conservadas con información documental asociada, lo que restringe también la contrastación sistemática de los patrones observados.

En este contexto, las colecciones osteológicas contemporáneas documentadas adquieren un valor metodológico fundamental, ya que su mejor estado de preservación y la disponibilidad de información asociada —como edad cronológica, sexo y causa de muerte— permiten abordar estas problemáticas en un marco controlado. Asimismo, el hecho de tratarse de conjuntos previamente estudiados y ampliamente utilizados en investigación antropológica facilita su

integración en estudios, así como la contrastación empírica de los criterios diagnósticos aplicados al esqueleto no-adulto. En particular, las colecciones contemporáneas documentadas permiten contrastar las alteraciones óseas con información clínica y contextual asociada, favoreciendo aproximaciones más precisas sobre la formación y distribución de lesiones porosas en individuos infantiles (O'Donnell et al., 2023). El análisis de lesiones endocraneales en individuos no-adulto resulta particularmente relevante, dado que estas manifestaciones pueden reflejar tanto deficiencias nutricionales y procesos infecciosos como situaciones de estrés fisiológico. En las últimas décadas, su interpretación ha sido objeto de un intenso debate, cuestionándose especialmente las explicaciones unifactoriales que atribuían estas alteraciones exclusivamente a anemia por deficiencia de hierro o a causas traumáticas específicas, y proponiéndose enfoques multifactoriales que integran distintos procesos biológicos y ambientales (Brickley, 2018; Rinaldo et al., 2019). En este sentido, diversos trabajos han insistido en la necesidad de interpretar estas lesiones dentro de marcos bioantropológicos amplios, evitando asociaciones directas y simplificadas entre determinadas alteraciones óseas y diagnósticos específicos (Walker et al., 2009; Liebe-Harkort, 2012). Asimismo, estudios recientes han destacado la importancia de considerar la denominada "paradoja osteológica", señalando que la presencia o ausencia de lesiones óseas no refleja de manera directa el estado de salud individual, sino procesos complejos relacionados con supervivencia, duración de enfermedad y capacidad de respuesta fisiológica (Wood et al., 1992; Bahl et al., 2005; O'Donnell et al., 2022).

Aunque algunas investigaciones han explorado la posible asociación entre determinadas lesiones endocraneales y lesiones traumáticas en contextos de maltrato infantil, especialmente cuando aparecen acompañadas de otras alteraciones esqueléticas, estas interpretaciones continúan siendo objeto de debate y requieren evaluaciones diagnósticas cautelosas basadas en aproximaciones multifactoriales (García Barzola, 2013; Moore y Koon, 2017; O'Donnell y McPherson, 2025). En este sentido, el estudio de estas alteraciones posee especial relevancia en el ámbito forense, donde la interpretación de posibles indicadores de trauma infantil debe abordarse desde marcos bioantropológicos amplios y contextualizados.

El presente trabajo tiene como objetivo analizar los restos esqueletizados de individuos no-adultos pertenecientes a una colección osteológica contemporánea, con el fin de evaluar la relación entre lesiones endocraneales y otras alteraciones óseas potencialmente asociadas a procesos fisiopatológicos en el ámbito de la antropología biológica y su aplicación en contextos forenses.

Material y Métodos

Material

El presente estudio se basa en el análisis de individuos no-adultos procedentes de la Colección Osteológica Prof. Dr. Rómulo Lambre, Facultad de Ciencias Médicas, Universidad Nacional de La Plata. Dicha colección fue creada en el año 2005 a partir de restos humanos cedidos por el cementerio municipal con fines de investigación y docencia. En la actualidad, la colección está constituida por 435 individuos documentados, cuyas edades abarcan desde fetos hasta individuos centenarios, con fechas de muerte comprendidas entre 1900 y 2003 (Plischuk et al., 2020). Cada individuo cuenta con información asociada relativa al sexo, la edad, la nacionalidad y la causa de muerte, lo que confiere a este conjunto un interés relevante para los estudios antropológicos en el ámbito de la antropología biológica. La colección ha sido empleada como base empírica en diversas líneas de investigación, incluyendo la caracterización biológica de individuos no-adultos, los análisis histológicos de hueso y diente aplicados a la estimación de la edad de muerte, la evaluación de la variación ontogenética desde la antropología dental y los estudios osteopatológicos orientados al análisis de procesos de salud y enfermedad en poblaciones contemporáneas (García Mancuso, 2013; Plischuk et al., 2020). El presente estudio se realizó conforme a los protocolos institucionales del Laboratorio de Investigaciones en Ciencias Forenses (LICIF) para el análisis de colecciones osteológicas documentadas y siguiendo los lineamientos éticos contemplados en los Códigos y Declaraciones internacionales que regulan el quehacer de los profesionales involucrados con la investigación en seres humanos (Tribunal Internacional de

Núremberg, 1947; Asociación Médica Mundial, 1964; Aranda, Barrientos y Del Papa, 2014).

Asimismo, aunque la colección se considera contemporánea desde una perspectiva osteológica y metodológica, las fechas de muerte comprendidas entre 1900 y 2003 implican contextos históricos, sanitarios y socioeconómicos heterogéneos, potencialmente distintos de las condiciones actuales. No obstante, la disponibilidad de información documental individualizada convierte a esta colección en un recurso especialmente valioso para la evaluación comparativa de lesiones óseas en individuos infantiles. De los 210 individuos no-adultos que integran la colección, se seleccionaron aquellos con edades comprendidas entre los 3 y los 12 meses que presentaban lesiones endocraneales observables. La muestra final estuvo constituida por 10 individuos infantiles, de los cuales 3 correspondían al sexo femenino y 7 al masculino (Tabla 1). La selección se realizó atendiendo a criterios de edad, dado que en individuos mortinatos o en recién nacidos fallecidos durante los primeros momentos de vida no suele ser posible documentar de manera fiable la expresión ósea de procesos patológicos o traumáticos. La mayor representación de individuos masculinos en la muestra debe interpretarse con cautela debido al tamaño reducido del conjunto analizado.

Tabla 1. Distribución de los individuos no-adultos analizados, según el sexo y la edad cronológica.

Edad (meses)	Femenino (n)	Masculino (n)	Total
3	0	2	2
4	2	2	4
5	1	0	1
10	0	1	1
12	0	2	2
Total	3	7	10

Metodología de estudio

El análisis osteológico se realizó mediante observación macroscópica directa del esqueleto completo y del cráneo en vista interna (endocraneal), con el objetivo de identificar modificaciones en la superficie del tejido óseo. En una primera fase, se registró la presencia o ausencia de lesiones endocraneales siguiendo los criterios propuestos por Lewis (2004). La selección de estos criterios responde a su amplia utilización en investigaciones osteológicas desarrolladas tanto en contextos arqueológicos como en colecciones contemporáneas documentadas, favoreciendo la comparación sistemática entre estudios (Lewis, 2004; Brickley, 2018).

La porosidad endocraneal se clasificó en cuatro categorías conforme a lo propuesto por Lewis (2004): porosidad general (pitting lesions), marcas vasculares (capillary lesions), formación de hueso nuevo subperióstico (periostitis), de aspecto blanquecino o grisáceo y textura inmadura o fibrosa, y el fenómeno denominado hair-on-end, caracterizado por la proyección vertical de trabéculas en la superficie ósea. Siguiendo planteamientos recientes, estas alteraciones fueron registradas desde una perspectiva descriptiva y macroscópica, evitando atribuciones etiológicas directas basadas exclusivamente en la presencia de porosidad ósea (Rinaldo et al., 2019; Gomes y Santos, 2026). La distribución anatómica de la porosidad se analizó diferenciando entre regiones craneales y postcraneales (Snoddy et al., 2017). Para la evaluación de la formación de hueso nuevo subperióstico se empleó una escala ordinal de valores comprendidos entre 0 y 3, registrando macroporosidad, microporosidad y depósitos subperiósticos de nuevo hueso (subperiosteal new bone formation, SPNB), conforme al método propuesto por Eggington, Kendall y Kendall (2024).

Asimismo, se evaluó la posible presencia de cribra orbitalia, siguiendo el método propuesto por Knip (1971), y el tipo de cribra presente en el cuello femoral, clasificándola como porótica, cribótica o trabecular, siguiendo el método descrito por Miquel-Feucht, Polo-Cerdá y Villalaín-Blanco (1999), lo que permite su comparación con estudios clásicos, aunque se reconoce la existencia de propuestas metodológicas más recientes en la literatura especializada. Del mismo modo, se consideró la posibilidad de que estas alteraciones respondieran a procesos fisiopatológicos diversos y no necesariamente a una única entidad diagnóstica, en línea con aproximaciones bioantropológicas multifactoriales recientes (Brickley, 2018; Gomes y Santos, 2026).

Finalmente, el esqueleto fue examinado sistemáticamente en busca de signos de traumatismo, con especial atención a costillas y huesos largos, a fin de identificar la presencia de lesiones traumáticas y su posible asociación con las alteraciones endocraneales

documentadas, siguiendo criterios ampliamente descritos en la literatura bioantropológica y forense (Ortner, 2003; Ross y Abel, 2011; García Barzola, 2013; Lewis, 2017). No obstante, la identificación de lesiones traumáticas se abordó desde una perspectiva diagnóstica cautelosa, considerando la posible superposición morfológica entre procesos traumáticos, metabólicos e infecciosos durante las primeras etapas del desarrollo esquelético.

Resultados

De los diez individuos seleccionados para este estudio, se dispone de información documentada sobre la causa de muerte en nueve casos y en ninguno de ellos se registraron eventos traumáticos como causa del fallecimiento (Tabla 2). Se registró la presencia o ausencia de porosidad en cada uno de los restos analizados (Tabla 3). En relación con las lesiones endocraneales y la formación de hueso nuevo, se documentaron depósitos óseos de grado 3 en el cráneo —frontal, parietal y escama del occipital — en dos individuos (Figura 1) (Lewis, 2004; Eggington, Kendall y Kendall, 2024). En el esqueleto postcraneal se identificó formación de hueso nuevo de grado 3 en dos individuos distintos, afectando fémur, húmero, radio y cúbito, con distribución bilateral. No se observó coincidencia entre los individuos que presentaban lesiones de grado 3 en el cráneo y aquellos que mostraban este mismo grado de afectación en el esqueleto postcraneal, evidenciándose una distribución heterogénea de las alteraciones entre los individuos analizados (Figura 2).

Tabla 2. Distribución de las causas de muerte documentadas en los individuos no-adultos analizados. En ninguno de los casos registrados se identificaron eventos traumáticos como causa directa del fallecimiento.

Causa de muerte	n	%
Paro cardiorrespiratorio no traumático	4	40%
Bronconeumonía	2	20%
Asfixia por broncoaspiración	1	10%
Insuficiencia cardíaca aguda	1	10%
Litiasis	1	10%
Información no disponible	1	10%
Total	10	100%

Tabla 3. Distribución anatómica y registro de presencia/ausencia de lesiones porosas en los elementos esqueléticos analizados.

Ind.	Frontal	Parietal	Porción lateral	Porción basilar	Escama occipital	Temporal	Arcos cigomáticos	Esfen.	Maxilar	Mandíbula
1	P	P	A	-	P	-	-	-	-	A
255	P	P	A	P	P	A	A	A	A	A
257	A	A	P	P	P	A	A	P	A	A
283	-	P	-	-	P	P	A	-	-	-
326	A	A	A	P	A	P	A	A	P	A
331	A	A	A	-	P	A	A	A	P	A
347	A	-	P	P	-	P	A	P	-	P
349	P	P	P	P	P	P	P	P	P	P
414	A	P	-	-	P	P	P	P	A	A
475	-	P	-	-	P	P	-	A	A	P

(P) Presencia: registro de lesiones porosas endocraneales; (A) Ausencia: no se observaron alteraciones macroscópicas en el elemento anatómico analizado; (-) No observable. Ind.: Individuo; Esfen.: Esfenoides.

En relación con las causas de muerte documentadas, los individuos fallecidos por bronconeumonía presentaron formación de hueso nuevo de grado 1 en la superficie externa de huesos de la bóveda craneal, así como en húmero e ilion. El individuo con insuficiencia cardíaca presentó formación de hueso nuevo de grado 3 en huesos largos de distribución bilateral, junto con porosidad difusa en superficies craneales y postcraneales. Dada la naturaleza descriptiva del estudio y el tamaño muestral, estas asociaciones se presentan únicamente como observaciones, sin implicar relaciones causales.

Asimismo, la variabilidad observada en la expresión y distribución anatómica de las lesiones refuerza el carácter heterogéneo de estas manifestaciones óseas en individuos infantiles.

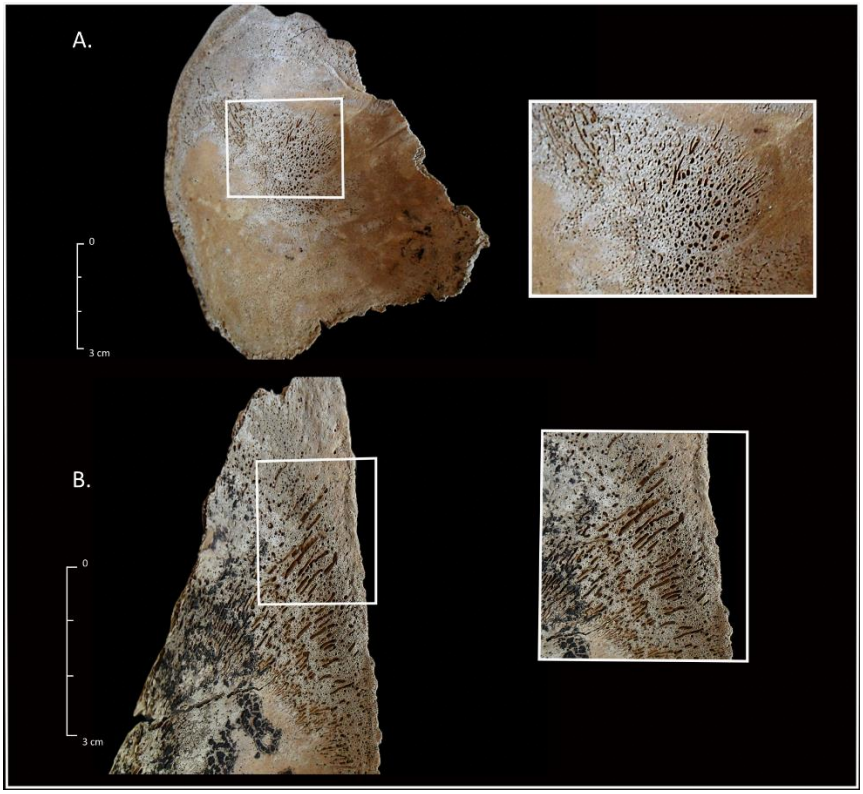

Figura 1. Lesiones endocraneales porosas localizadas en huesos parietal (A) y frontal (B) del individuo 255. Se observan áreas de porosidad y remodelación ósea compatibles con formación de hueso nuevo subperióstico.



Figura 2. Porosidad registrada en caras endocraneal y externa del parietal izquierdo del individuo 001.

Respecto a la presencia de cribra orbitalia y cribra femoral, no se registraron casos de cribra femoral en la muestra. Se identificó cribra orbitalia en tres individuos de entre tres y cinco meses de edad, dos de tipo A y otra de tipo B (Figura 3). El individuo con cribra orbitalia tipo B presentó además afectación en huesos temporales, elementos del esplacnocráneo y distintos huesos largos (Tabla 4). La ausencia de afectación en determinados elementos esqueléticos, pese a la presencia de lesiones en otras regiones anatómicas, pone de manifiesto la distribución no uniforme de estas alteraciones dentro del esqueleto.

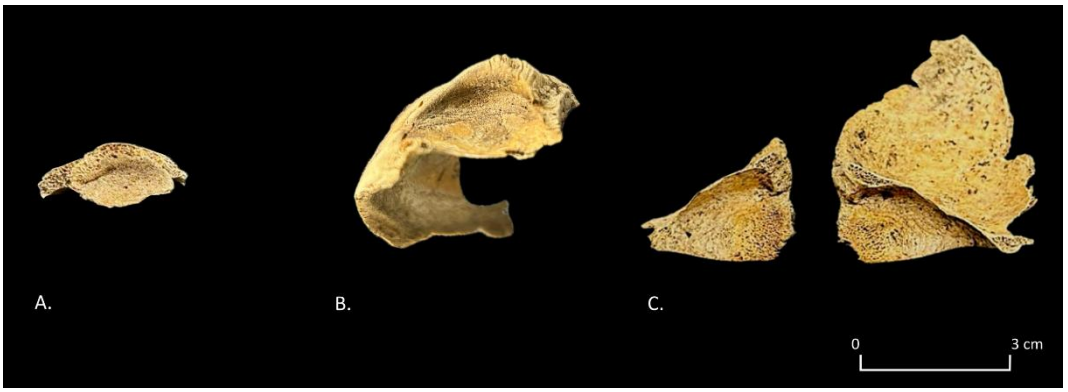

Figura 3. Detalle de criba orbitalia registrada en los individuos infantiles de la colección osteológica analizada. (A y B) individuos con criba tipo A (C) individuo con criba tipo B.

Tabla 4. Distribución y clasificación de criba orbitalia en los individuos no-adultos analizados según la propuesta de Knip (1971).

Individuo	Edad (meses)	Tipo de criba orbitalia (Knip, 1971)
1	10	Ausencia
255	4	Tipo A
257	4	Ausencia
283	3	Ausencia
326	4	Ausencia
331	12	Ausencia
347	3	Tipo A
349	4	Ausencia
414	5	Tipo B
475	12	Ausencia

Las lesiones porosas costales se documentaron en algunos individuos que también presentaban afectación en otras regiones anatómicas (Figura 4). No se identificaron fracturas ni otras evidencias de trauma en la muestra, salvo las modificaciones asociadas al individuo sometido a autopsia (Tabla 5). Los resultados reflejan una distribución heterogénea de las lesiones, sin asociaciones anatómicas recurrentes que permitan plantear un patrón traumático común entre los individuos analizados.

Tabla 5. Presencia o ausencia de lesiones porosas en costillas de los individuos no-adultos analizados.

Individuo	Lesiones porosas en costillas
1	Presencia
255	Presencia
257	Ausencia
283	Presencia
326	Ausencia
331	Ausencia
347	Ausencia
349	Ausencia
414	Ausencia
475	Ausencia

Presencia: registro macroscópico de lesiones porosas en costillas; Ausencia: no se observaron alteraciones en los elementos analizados.



Figura 4. Costillas de individuos 257 (A) y 331 (B) sin porosidad observada, frente a la porosidad que se aprecia en el individuo 283 (C).

Discusión

Los resultados obtenidos se sitúan en línea con diversas investigaciones que señalan que las lesiones porosas en huesos infantiles —como la cribra orbitalia— no se asocian exclusivamente a trauma, sino que pueden vincularse a procesos patológicos sistémicos, metabólicos o infecciosos (Walker et al., 2009; Brickley, 2018; Cole y Waldron, 2019). La literatura ha destacado el carácter multifactorial de la etiología de la cribra orbitalia y la hiperostosis porótica, señalando que, junto a determinadas formas de anemia, otras condiciones como enfermedades crónicas, desórdenes renales, deficiencias nutricionales y trastornos endocrinos pueden contribuir a su desarrollo, lo que explicaría la variabilidad en su distribución anatómica e intensidad entre individuos (Rivera y Mirazón Lahr, 2017; Brickley, 2018; Rinaldo et al., 2019; Mangas-Carrasco y López-Costas, 2021). En este sentido, investigaciones recientes han insistido en que estas alteraciones no deben interpretarse automáticamente como indicadores específicos de anemia ni como marcadores inespecíficos de estrés sin una adecuada contextualización biológica y cultural (Gomes y Santos, 2026).

La hipótesis clásica que relaciona cribra orbitalia e hiperostosis porótica con anemia por deficiencia de hierro ha sido objeto de revisión crítica en las últimas décadas. Walker et al. (2009) sostienen que la deficiencia aislada de hierro no permitiría mantener la expansión medular necesaria para generar estas lesiones, proponiendo que anemias hemolíticas, megaloblásticas o procesos inflamatorios crónicos podrían constituir explicaciones más consistentes en determinados contextos. Esta perspectiva refuerza la necesidad de interpretar estas manifestaciones dentro de un marco fisiopatológico amplio, tal y como han señalado revisiones más recientes que enfatizan la complejidad etiológica de las lesiones poróticas en individuos no-adultos (Liebe-Harkort, 2012; Fernández-Martínez et al., 2020; Gomes y Santos, 2026). Asimismo, el análisis de estas alteraciones debe considerar la interacción entre procesos biológicos, ambientales y socioculturales a lo largo del desarrollo infantil, evitando aproximaciones reduccionistas basadas en relaciones etiológicas únicas.

La heterogeneidad observada en la distribución anatómica de las lesiones, incluyendo la ausencia de alteraciones en la tibia en individuos que sí presentan afectación en otros huesos largos. Diversos estudios han señalado que la manifestación de porosidades óseas depende tanto de factores locales —como la vascularización, la actividad medular o las dinámicas de remodelación ósea— como de factores sistémicos vinculados al estrés fisiológico y a la capacidad de respuesta individual (Brickley, 2018). En este sentido, la distribución anatómica de las lesiones, su intensidad y el contexto biológico de cada individuo constituyen elementos clave para su interpretación diagnóstica, tal y como se ha observado en investigaciones recientes realizadas sobre colecciones osteológicas comparables (O'Donnell et al., 2022; Corron et al., 2025; O'Donnell y McPherson, 2025).

En el individuo que presentó porosidad difusa asociada a insuficiencia cardíaca, la bibliografía clínica ha documentado la relación entre enfermedades crónicas y alteraciones del metabolismo mineral óseo, particularmente en individuos con enfermedad cardiovascular y renal crónica (Leistner et al., 2012; Ali, Saber y Kassem, 2021; De León-Oliva et al., 2023). Se han descrito desequilibrios en calcio, fósforo y hormona paratiroidea que afectan al remodelado del tejido óseo (Ali, Saber y Kassem, 2021). Asimismo, la desregulación del sistema RANKL/OPG, implicado en el control de la actividad osteoclástica, se ha asociado con mayor resorción ósea en contextos de insuficiencia cardíaca (Leistner et al., 2012). Aunque la evidencia osteológica no permite establecer relaciones causales directas, estos datos ofrecen un marco interpretativo coherente con los patrones observados. No obstante, la presencia de estas alteraciones debe interpretarse desde una perspectiva cautelosa, considerando la complejidad fisiopatológica de los procesos sistémicos que afectan al tejido óseo durante la infancia.

La presencia de cribra orbitalia tipo A y tipo B en edades tempranas, así como su asociación con porosidad en huesos temporales, esplacnocráneo y huesos largos, coincide con lo señalado por Cole y Waldron (2019), quienes proponen que determinadas formas leves pueden representar variantes del desarrollo, mientras que manifestaciones más intensas o combinadas con otras alteraciones externas reflejarían procesos patológicos de mayor entidad. Este

planteamiento resulta coherente con aproximaciones recientes que defienden la necesidad de diferenciar entre variaciones del desarrollo normal y manifestaciones asociadas a estrés fisiológico o enfermedad.

Finalmente, la identificación de porosidad en costillas únicamente en individuos con lesiones de mayor grado en otros elementos esqueléticos sugiere una afectación sistémica más amplia. En la literatura clínico-patológica se han descrito cambios óseos difusos en costillas en contextos de infecciones respiratorias prolongadas o enfermedades pulmonares crónicas en la infancia, incluyendo osteopenia, retraso del crecimiento y alteraciones esqueléticas multifocales, sin que necesariamente existan fracturas u otros indicadores de trauma externo (Snoddy et al., 2017; Gooderham et al., 2020). Se han documentado igualmente casos de lesiones óseas multifocales en patologías como la tuberculosis infantil en colecciones osteológicas contemporáneas (Gooderham et al., 2020), lo que refuerza la interpretación de estos patrones dentro de un marco patológico sistémico. La ausencia de fracturas u otros patrones traumáticos consistentes en los individuos analizados refuerza, además, la necesidad de evitar asociaciones diagnósticas simplificadas entre porosidad ósea y violencia física.

Los resultados obtenidos evidencian la importancia de analizar este tipo de manifestaciones en colecciones osteológicas contemporáneas con información documentada, donde es posible contrastar las alteraciones observadas con datos contextuales fiables. La integración de la evidencia macroscópica con el conocimiento clínico y fisiopatológico disponible permite abordar el diagnóstico diferencial con mayor rigor y evita interpretaciones simplificadas en torno al trauma infantil. En línea con planteamientos recientes que abogan por aproximaciones integradoras en el estudio de la salud infantil en contextos bioantropológicos (Gomes y Santos, 2026), este estudio pone de manifiesto la necesidad de contextualizar las lesiones endocraneales y porosas dentro de un marco biológico amplio, atendiendo a su posible origen multifactorial antes de atribuirlas a episodios de violencia física, en línea con planteamientos recientes que abogan por aproximaciones integradoras en el estudio de la salud infantil en contextos bioantropológicos (Gomes y Santos, 2026). Asimismo, los resultados obtenidos coinciden con propuestas recientes que subrayan la importancia de considerar la heterogeneidad biológica y paradoja osteológica en la interpretación de indicadores osteológicos de salud y enfermedad durante la infancia (Wood et al., 1992; O'Donnell et al., 2023).

No obstante, estos resultados deben interpretarse teniendo en cuenta diversas limitaciones. En primer lugar, el tamaño reducido de la muestra condiciona el alcance de las observaciones y limita la posibilidad de establecer patrones generalizables. Aunque el uso de una colección osteológica documentada permite contextualizar los hallazgos, la información disponible no siempre posibilita reconstruir de manera completa los procesos biológicos subyacentes a las alteraciones observadas. Del mismo modo, aunque la colección se considera contemporánea desde una perspectiva osteológica, las diferencias cronológicas existentes entre individuos fallecidos a lo largo del siglo XX y comienzos del XXI implican contextos sanitarios y socioeconómicos potencialmente heterogéneos.

Finalmente, la ausencia de análisis complementarios —como aproximaciones bioquímicas o histológicas— restringe el diagnóstico diferencial de determinadas lesiones. En consecuencia, las asociaciones descritas deben entenderse en términos descriptivos y exploratorios, y no como relaciones causales directas.

Conclusión

El análisis de los individuos no-adultos de la Colección Osteológica Prof. Dr. Rómulo Lambre permitió identificar lesiones endocraneales y porosidades en elementos del esqueleto, con una distribución heterogénea entre los individuos estudiados. La ausencia de fracturas o marcas traumáticas, sugiere que estas manifestaciones porosas no se relacionan de manera exclusiva con episodios de maltrato físico. Por el contrario, los hallazgos parecen reflejar procesos patológicos sistémicos, metabólicos o infecciosos, confirmando el carácter multifactorial de la etiología de la cribra orbitalia, la hiperostosis porótica y la formación de nuevo hueso subperióstico en cráneo y postcráneo. Los resultados obtenidos respaldan aproximaciones bioantropológicas recientes

que plantean la necesidad de interpretar estas alteraciones dentro de marcos biológicos y contextuales amplios, evitando interpretaciones simplificadas que establezcan relaciones directas entre porosidad ósea, anemia y trauma infantil.

La observación de porosidad difusa y formación ósea de grado elevado en un individuo con insuficiencia cardíaca resulta coherente con la relación descrita entre enfermedades crónicas y alteraciones del metabolismo mineral óseo, poniendo de relieve la influencia de factores sistémicos sobre la arquitectura y el remodelado del tejido óseo durante la infancia. Del mismo modo, la variabilidad observada en la expresión de cribra orbitalia y otras lesiones porosas en distintas regiones anatómicas sugiere que estas alteraciones se encuentran condicionadas tanto por factores locales del tejido óseo como por la edad del individuo y la gravedad del proceso patológico. Estos patrones coinciden con investigaciones recientes que destacan la elevada variabilidad biológica asociada a este tipo de manifestaciones óseas y la necesidad de interpretarlas dentro de marcos biológicos amplios y contextualizados.

Los resultados obtenidos confirman la utilidad de las colecciones osteológicas contemporáneas con información documentada para la evaluación de patrones de salud y enfermedad en la infancia, permitiendo diferenciar entre lesiones atribuibles a procesos fisiopatológicos y aquellas que podrían asociarse a trauma físico. Este enfoque interdisciplinario, que integra perspectivas bioantropológicas y clínicas, resulta fundamental para interpretar de manera rigurosa los hallazgos osteológicos y evitar la atribución errónea de lesiones a maltrato infantil. De igual forma, la integración de información contextual y documental asociada permite abordar estas manifestaciones desde perspectivas multifactoriales y comparativas, favoreciendo interpretaciones diagnósticas más precisas. En definitiva, este estudio refuerza la necesidad de contextualizar las alteraciones óseas dentro de un marco biológico, histórico y clínico más amplio, así como de establecer protocolos estandarizados que guíen la evaluación del trauma infantil en la investigación osteológica.

Futuras investigaciones con muestras más amplias y análisis complementarios permitirán profundizar en la interpretación diagnóstica de estas alteraciones y en la comprensión de los procesos fisiopatológicos implicados en su desarrollo. En este sentido, la incorporación de aproximaciones histológicas, bioquímicas y de imagen contribuirá a mejorar la caracterización de las lesiones porosas y a comprender con mayor precisión los mecanismos biológicos implicados en su formación durante la infancia.

Agradecimientos y financiación

La autora principal agradece al Laboratorio de Investigaciones en Ciencias Forenses (LICIF) la valiosa ayuda prestada durante la estancia de investigación en Argentina en la que se llevó a cabo este trabajo. Asimismo, las autoras desean agradecer a los revisores y al equipo editorial de la revista sus comentarios, sugerencias y observaciones, que han contribuido significativamente a mejorar la calidad científica y metodológica del presente estudio.

Estancia cofinanciada por la Agencia Canaria de Investigación, Innovación y Sociedad de la Información de la Consejería de Universidades, Ciencia e Innovación y Cultura y por el Fondo Social Europeo Plus (FSE+) Programa Operativo Integrado de Canarias 2021-2027, Eje 3 Tema Prioritario 74 (85%).

Referencias

Ali S., Saber M., Kassem M. (2021). The impact of bone mineral biomarkers on cardiac dysfunction in predialysis chronic kidney disease children. Int J Pediatr 2021: 4708452. https://doi.org/10.1155/2021/4708452

Aranda C., Barrientos G., Del Papa M. (2014). Código de Deontología para el estudio, conservación y gestión de restos humanos de poblaciones del pasado. Rev Arg Antrop Biol 16(2): 111–113. https://doi.org/10.17139/raab.2014.0016.02.05

Asociación Médica Mundial (1964). Declaración de Helsinki. Principios éticos para las investigaciones médicas en seres humanos. Helsinki: Asociación Médica Mundial.

Bahl R., Frost C., Kirkwood B.R., Edmond K., Martines J., Bhandari N., Arthur P. (2005). Infant feeding patterns and risks of death and hospitalization in the first half of infancy: Multicentre cohort study. Bulletin of the World Health Organization 83(6): 418–426.

Brickley M.B. (2018). Cribra orbitalia and porotic hyperostosis: A biological approach to diagnosis. Am J

Phys Anthropol 167(4): 896–902. https://doi.org/10.1002/ajpa.23701

Código de Núremberg. (1947).

Cole G., Waldron T. (2019). Cribra orbitalia: Dissecting an ill-defined phenomenon. Int J Osteoarchaeol 29(4): 613–621. https://doi.org/10.1002/oa.2757

Corron L.K., McPherson C.B., Hill E.C., O'Donnell L. (2025). Analyzing patterns of skeletal indicators of developmental stress through the double lens of ontogeny and the life course approach in a contemporary reference sample. Am J Biol Anthropol 186(1): e25052. https://doi.org/10.1002/ajpa.25052

Corsaro W.A. (2017). The sociology of childhood (5th ed.). SAGE Publications.

De León-Oliva D., Barrena-Blázquez S., Jiménez-Álvarez L., Fraile-Martínez O., García-Montero C., López-González L., et al. (2023). The RANK-RANKL-OPG System: A Multifaceted Regulator of Homeostasis, Immunity, and Cancer. Medicina 59(10): 1752. https://doi.org/10.3390/medicina59101752

Eggington J.M., Kendall C., Kendall E.J. (2024). A macroscopic scoring system for subperiosteal new bone formation in non-adult skeletal remains. Int J Paleophatol 44: 1–12.

Fernández-Martínez P., Maurer A.-F., Jiménez-Morillo N.T., Botella M., López, B., Barrocas Dias C. (2020). Bone stable isotope data of the Late Roman population (4th–7th centuries CE) from Mondragones (Granada): A dietary reconstruction in a Roman villa context of south-eastern Spain. J Archaeol Sci Rep 33: 102566. https://doi.org/10.1016/j.jasrep.2020.102566

García Barzola B.L. (2013). Maltrato físico infantil: Una mirada desde la antropología física forense. EAB (UNAM) 16, 293–315.

García Mancuso R. (2013). Análisis bioantropológico de restos esqueletales de individuos subadultos: Diagnóstico de edad y sexo, validación técnico metodológica. Tesis Doctoral. Universidad Nacional de La Plata. https://doi.org/10.35537/10915/28947

Gilchrist R. (2000). Archaeological biographies: Realizing human lifecycles, -courses and -histories. World Archaeol 31(3): 325–328. https://doi.org/10.1080/00438240009696924

Glencross B., Stuart-Macadam P. (2000). Childhood trauma in the archaeological record. Int J Osteoarcheol 10(3): 198–209. https://doi.org/10.1002/1099-1212(200005/06)10:3<198::AID-OA522>3.0.CO;2-B

Gomes R.A.M.P., Santos A.L. (2026). Cribra orbitalia and cribra cranii in perspective: Rethinking etiology through life course and ONE Paleopathology approaches. Int J Paleopathol 52: 108–118. https://doi.org/10.1016/j.ijpp.2026.01.008

Gooderham E., Marinho L., Spake L., Fisk S., Prates C., Sousa S., Oliveira C., Santos A. L., Cardoso H.F.V. (2020). Severe skeletal lesions, osteopenia and growth deficit in a child with pulmonary tuberculosis (mid-20th century, Portugal). Int J Paleopathol 30: 47–56. https://doi.org/10.1016/j.ijpp.2020.03.002

Guy H., Masset C., Baud C.-A. (1997). Infant taphonomy. Int J Osteoarchaeol 7: 221–229. https://doi.org/10.1002/(SICI)1099-1212(199705)7:3%3C221::AID-OA338%3E3.0.CO;2-Z

Knip A.S. (1971). Some observations on cribra orbitalia. Am J Phys Anthropol 35(3): 289–297.

Leistner D.M., Seeger F.H., Fischer A., Röxe T., Klotsche J., Iekushi K., et al. (2012). Elevated levels of the mediator of catabolic bone remodeling RANKL in the bone marrow environment link chronic heart failure with osteoporosis. Cir Heart Fail 5(6): 769–777. https://doi.org/10.1161/CIRCHEARTFAILURE.111.966093

Lewis M. (2004). Endocranial lesions in non-adult skeletons: Understanding their aetiology. Int J Osteoarchaeol 14(2): 82–97. https://doi.org/10.1002/oa.713

Lewis M. (2007). The bioarchaeology of children: Perspectives from biological and forensic anthropology. Cambridge: Cambridge University Press. https://doi.org/10.1017/CBO9780511542428

Lewis M. (2017). Paleopathology of children: Identification of pathological conditions in the human skeletal remains of nonadults. Academic Press.

Liebe-Harkort C. (2012). Cribra orbitalia, sinusitis and linear enamel hypoplasia in Swedish Roman Iron Age adults and subadults. Int J Osteoarchaeol 22(4): 387–397. https://doi.org/10.1002/oa.1209

Lillehammer G. (2018). The history of the archaeology of childhood. En: S. Crawford, D.M. Hadley y G. Shepherd (Eds.). The Oxford handbook of the archaeology of childhood: 38-53. Oxford University Press. Oxford. https://doi.org/10.1093/oxfordhb/9780199670697.013.2

Mangas-Carrasco E., López-Costas O. (2021). Porotic hyperostosis, cribra orbitalia, femoralis and humeralis in Medieval NW Spain. Archaeol Anthropol Sci 13(10): 169. https://doi.org/10.1007/s12520-021-01432-y

Miquel-Feucht M.J., Polo-Cerdá M., Villalaín-Blanco J. D. (1999). El síndrome criboso: Criba femoral vs criba orbitaria. En: J. Sánchez Sánchez (Ed.). Actas del V Congreso Nacional de Paleopatología: 221–237. Alcalá la Real.

Molero Rodrigo I. (2013). Reflexiones sobre la representación ósea de individuos infantiles en

contextos arqueológicos: Aportaciones y limitaciones metodológicas. El Futuro del Pasado 4: 87–102. https://doi.org/10.14201/fdp.24747

Moore J., Koon H.E.C. (2017). Basilar portion porosity: A pathological lesion possibly associated with infantile scurvy. Int J Paleopathol 18: 92–97. https://doi.org/10.1016/j.ijpp.2017.05.010

O'Donnell L., McPherson C. (2025). The relationship between diet and porous cranial lesions in the Southwest United States: A review. Am Antiq 90(1): 129–156. https://doi.org/10.1017/aaq.2024.61

O'Donnell L., Buikstra J.E., Hill E.C., Anderson A.S., O'Donnell M.J. (2023). Skeletal manifestations of disease experience: Length of illness and porous cranial lesion formation in a contemporary juvenile mortality sample. Am J Hum Biol 35(8): e23896. https://doi.org/10.1002/ajhb.23896

O'Donnell L., Hill E.C., Anderson A.S., Edgar H.J.H. (2022). A biological approach to adult sex differences in skeletal indicators of childhood stress. Am J Biol Anthropol 177(3): 381–401. https://doi.org/10.1002/ajpa.24424

Ortner D.J. (2003). Identification of pathological conditions in human skeletal remains (2nd ed.). Academic Press.

Plischuk M., Garizoain G., Petrone S., García Mancuso R., Salceda S.A., Inda A.M., Desántolo B. (2020). El aporte de las colecciones osteológicas documentadas: Líneas de investigación en la Colección "Prof. Dr. Rómulo Lambre" (La Plata, Argentina). Jangwa Pana 19(1): 102–127. https://doi.org/10.21676/16574923.3447

Rinaldo N., Zedda N., Bramanti B., Rosa I., Gualdi-Russo E. (2019). How reliable is the assessment of porotic hyperostosis and cribra orbitalia in skeletal human remains? A methodological approach for quantitative verification by means of a new evaluation form. Archaeol Anthropol Sci 11(7): 3549–3559. https://doi.org/10.1007/s12520-019-00780-0

Rivera F., Mirazón Lahr M. (2017). New evidence suggesting a dissociated aetiology for cribra orbitalia and porotic hyperostosis. Am J Phys Anthropol 164(1): 76–96. https://doi.org/10.1002/ajpa.23258

Ross A.H., Abel S.M. (2011). The juvenile skeleton in forensic abuse investigations. Humana Press.

Snoddy A.M.E., Halcrow S.E., Buckley H.R., Standen V.G., Arriaza B.T. (2017). Scurvy at the agricultural transition in the Atacama Desert (ca 3600–3200 BP): Nutritional stress at the maternal-foetal interface? Int J Paleopathol 18: 108–120. https://doi.org/10.1016/j.ijpp.2017.05.011

Walker P.L., Bathurst R.R., Richman R., Gjerdrum T., Andrushko V.A. (2009). The causes of porotic hyperostosis and cribra orbitalia: A reappraisal of the iron-deficiency-anemia hypothesis. Am J Phys Anthropol 139(2): 109–125. https://doi.org/10.1002/ajpa.21031

White T.D., Black M.T., Folkens P.A. (2011). Human osteology (3rd ed.). Academic Press. https://doi.org/10.1016/C2009-0-03221-8

Wood J.W., Milner G.R., Harpending H.C., Weiss K.M., Cohen M.N., Eisenberg L.E., Hutchinson D.L., Jankauskas R., Cesnys G. (1992). The osteological paradox: Problems of inferring prehistoric health from skeletal samples. Curr Anthropol 33(4): 343–358.